

半小时,救命重器再显身手

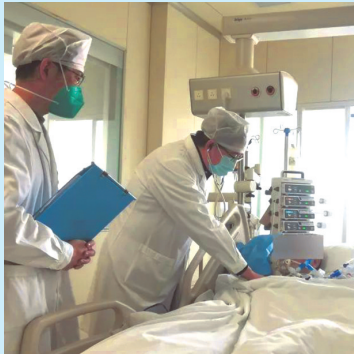通大附院ECMO团队救回一重症患者

“爸爸,我来看你啦!”近日,家住海门的陆女士带着为父亲准备的红色围巾和袜子来到通大附院重症医学科病区,“非常感谢重症医学科医护人员的全力相救,让我们终于能在春节里团圆。”看到恢复意识的父亲,她激动不已。

春节前,陆先生身体突然出现严重异常,血氧饱和度在给予100%纯氧的情况下只有80%左右,生命危在旦夕,通大附院重症医学科在半小时为其紧急实施ECMO治疗,成功挽救生命。经过11天的ECMO等综合救治,目前陆先生已经顺利撤离ECMO,生命体征稳定。

陆先生今年57岁,除了高血压和风湿性关节炎之外,身体一向硬朗。但就在去年12月,陆先生突然感到胸痛、胸闷,持续时间达2小时,且无法缓解。在当地医院检查发现患有急性下壁心肌梗死,行心脏介入抢救治疗,陆先生病情未明显好转,出现心源性休克、急性心力衰竭、重症肺炎、急性呼吸衰竭等,生命危急。

陆先生被转至通大附院抢救,在住院期间陆先生缺氧等症



ECMO团队在对患者进行治疗。

状持续难以缓解,在给予机械通气纯氧的情况下,陆先生的血氧饱和度只能维持在80%左右!“一般正常人的血氧饱和度能达到97%,陆先生这种情况非常危险!”重症医学科主治医师陈新龙介绍。

“必须在最短时间内实施体外膜氧合(ECMO)治疗!”ECMO又叫人工心肺机,主要用于对严重心肺功能衰竭患者提供体外呼吸与循环支持,是重症患者的“救命重器”。重症医学科ECMO团队快速为陆先生实施了ECMO治疗。

“近段时间重症医学科一直

处于满员状态,危重患者80%以上需要机械通气治疗,还有将近一半的患者需要实施血液净化等救治,工作任务十分繁重,患者的最高年龄103岁。尽管这样,我们在接到ECMO救治患者的抢救信息时,以最快的速度协调出ICU床位,保证了危急重症患者的抢救需求。”重症医学科主任赵宏胜说道。

对于陆先生来说,每一分每一秒都至关重要。ECMO小组在接到通知后,迅速到位,下午1点钟,穿刺置管、管路预冲、ECMO上机运行……半个小时,陆先生被成功实施ECMO治疗。凭借丰富的经验和精湛的技能,重症医学科ECMO团队在最短时间内以最快的速度挽救陆先生的生命!

“如果在日常生活中,感觉胸闷气短,即使持续的时间短,也一定要高度重视,及早就诊治疗。”陈新龙提醒道。在医护人员的精湛医术和精心护理之下,经过11天的ECMO治疗,陆先生终于转危为安。

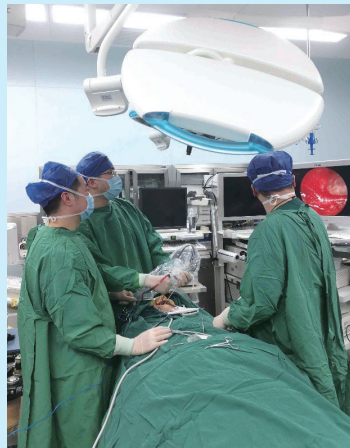本报记者李波
本报通讯员吴昱

小小囊肿竟有损伤神经风险

原来是7年前拔智齿惹的祸

晚报讯 家住市区的张女士在一次牙科检查中发现右侧下颌骨有一个囊肿,这个囊肿虽小,但如果采用传统手术就有损伤神经的风险。1月30日,市第一人民医院的医生为她做了微创手术,彻底清除了病灶,并成功保全了神经功能。

原来,早在7年前,张女士在一家牙科诊所拔出了一颗智齿,当时她没有特别的不适之处。不过,两个月前,一次偶然的检查发现,原来智齿的地方出现了一个囊肿。医生判断,如果不及时处理,囊肿越变越大,最终可能会导致张女士的下颌骨越来越薄,甚至吃硬的东西时颌骨会骨折,神经暴露更多,手术风险更大。通过X线和CT检查,医生进一步发现,这个囊肿占位内还有一个类似牙根的影子,由于囊肿占位与下牙槽神经紧密结



患者在治疗中。

合,传统手术可能有损伤神经的风险,这引起了医护人员的高度重视。

市一院口腔科副主任医师陈冬雷介绍,患者囊肿的形成与当时拔智齿导致的创伤有关,拔牙后容易出血,如果血没有被吸

收,就会慢慢变成囊肿;此外,残留的牙根局部慢性刺激,也会导致囊肿出现。

针对张女士的病情,市一院口腔科和耳鼻喉科迅速组织了多学科会诊,利用鼻内镜全方位近视野的功能,在此基础上用口腔科的超声骨刀微创打开囊腔,剥离囊肿,再利用鼻内镜检查找到神经,轻微处理囊壁,术后神经安然无恙。据检索,该技术省内尚未见相关报道。张女士对手术效果十分满意。此项技术首次开展,非常成功,为以后类似病例提供了技术方案。

在此,市一院口腔科提醒,市民拔除智齿时,应彻底将残根拔出,以免留下感染或刺激产生囊肿的风险。同时,应定期进行口腔检查,及时发现病灶,尽早对症治疗。

记者冯启榕

诊室传真

感染新冠后 百岁老人成功闯关

医护全力救治 让她安心回家过年

“张奶奶,恭喜啊,恢复得不错,咱们挂完水就可以出院啦!”1月18日,在南通市第二人民医院神经内科的病房里,神经内科副主任马松华笑盈盈地对101岁的张奶奶说。至此,这位百岁老人在感染新冠后成功“闯关”,终于可以开心回家过大年了。

1月2日,家住崇川区陈桥街道的张奶奶意外“阳”了,出现了发烧、咳嗽、呕吐等症状,无法正常进食。家人连忙带她来到南通二院就诊,经过急诊医护人员紧急抢救,老人暂时恢复平稳。CT显示张奶奶肺部多发炎症、血氧饱和度低,医生们都为她捏把汗。于是,医院立即开通绿色通道,安排到病房接受进一步的救治。


由于张奶奶高龄且合并有高血压等基础疾病,神经内科救治小组针对性地进行抗病毒、氧疗、营养支持等治疗。由于老人年纪大,不能配合进行俯卧位通气,于是副护士长达玉娟带领护理团队给老人定时翻身拍背,改善通气,提升血氧饱和度,促进老人康复。

经过医护团队的精心治疗,与病毒斗争了近半个月,张奶奶血氧饱和度终于稳定在98%左右,肺部感染得到了有效控制,咳嗽少了、食欲恢复了,这让张奶奶的家人欣喜不已。“终于能安心回家过年了,这多亏了二院医生护士的全力救治!”张奶奶的孙子许先生感激地说。

经历半个月,张奶奶成功闯过了人生一大关,也让医护人员收获了满满的成就感。“成功救治这名百岁患者,离不开两方面的原因:一是家属送医很及时;二是针对老人病情,医院救治团队按照《新型冠状病毒感染诊疗方案(试行第十版)》给予积极有效诊疗。”南通二院神经内科副主任王兴山说。

据介绍,近一个月以来,南通二院神经内科已经成功救治了8名90岁以上的高龄患者。马松华提醒,高龄老人有的症状比较隐匿,可能不以发热咳嗽为主要表现症状,很多的患者表现为乏力、头昏、嗜睡,一旦出现这些症状要及早就医。

本报通讯员高铭 姚丽娟
本报记者冯启榕



张奶奶握着医生的手表示感谢。